



**FACULDADE DE TEOLOGIA, FILOSOFIA E CIÊNCIAS HUMANAS GAMALIEL  
CENTRO EDUCACIONAL E CULTURAL DA AMAZÔNIA  
CURSO DE BACHARELADO EM ODONTOLOGIA**

ANA CECÍLIA MOREIRA DA SILVA E VIVIANE GARCIA MOREIRA

**REABILITAÇÃO ESTÉTICA-FUNCIONAL EM PACIENTE IDOSO  
PORTADOR DE EDENTULISMO: RELATO DE CASO**

Tucuruí -PA

2024



**FACULDADE DE TEOLOGIA, FILOSOFIA E CIÊNCIAS HUMANAS GAMALIEL**  
**CENTRO EDUCACIONAL E CULTURAL DA AMAZÔNIA**  
**CURSO DE BACHARELADO EM ODONTOLOGIA**

ANA CECÍLIA MOREIRA DA SILVA E VIVIANE GARCIA MOREIRA

**REABILITAÇÃO ESTÉTICA-FUNCIONAL EM PACIENTE IDOSO**  
**PORTADOR DE EDENTULISMO: RELATO DE CASO**

Trabalho de Conclusão de Curso de Graduação  
apresentado a Faculdade De Teologia, Filosofia e  
Ciências Humanas Gamaliel, como requisito parcial  
para obtenção de grau de Bacharel em Odontologia.  
Orientador (a): Fabiano de Paiva Sales

Tucuruí/PA

2024



**FACULDADE DE TEOLOGIA, FILOSOFIA E CIÊNCIAS HUMANAS GAMALIEL**  
**CENTRO EDUCACIONAL E CULTURAL DA AMAZÔNIA**  
**CURSO DE BACHARELADO EM ODONTOLOGIA**

**RESUMO**

**Objetivo:** O presente trabalho tem como objetivo apresentar um caso de reabilitação estética e funcional com a confecção de prótese total removível na arcada superior e inferior. Os resultados demonstraram que o tratamento reabilitador com Prótese Total Removível é satisfatório, resultando na recuperação da estética, fonética, mastigação e deglutição. **Detalhamento do caso:** Paciente masculino, 75 anos, usuário de prótese total na arcada superior e inferior, no qual a forma do rebordo residual apresenta reabsorção óssea com consequente perda de rebordo alveolar inferior devido às ausências dentárias sofridas há quase 21 anos. O paciente relata usar a mesma prótese há mais de 20 anos sem manutenção, e higienização insatisfatória, exibindo fratura de alguns dentes artificiais causando danos aos tecidos bucais e sem a devida estabilização. **Considerações finais:** É de suma importância que o Cirurgião Dentista realize uma anamnese detalhada para entender os fatores que causaram as perdas dentárias e o porquê do uso tão prolongado. Um tratamento reabilitador se mostra eficaz quando se resgata os elementos funcional e estético do paciente e quando se amplia a compreensão do paciente quanto a sua saúde bucal. Portanto, o objetivo do trabalho foi alcançado, devolvendo ao paciente a reabilitação oral, proporcionando melhor qualidade de vida e conscientizando-o quanto ao uso, a importância da troca da prótese total e de como higienizá-la adequadamente.

**Ponto Chave:** Prótese Total, Reabilitação oral, Estética, Edentulismo



**FACULDADE DE TEOLOGIA, FILOSOFIA E CIÊNCIAS HUMANAS GAMALIEL**  
**CENTRO EDUCACIONAL E CULTURAL DA AMAZÔNIA**  
**CURSO DE BACHARELADO EM ODONTOLOGIA**

**ABSTRACT**

Objective: The present work aims to present a case of aesthetic and functional rehabilitation with the creation of a removable total prosthesis in upper and lower arch. The results demonstrated that the treatment rehabilitation with Total Removable Prosthesis is satisfactory, resulting in recovery of aesthetics, phonetics, chewing and swallowing. Details of case: Male patient, 75 years old, user of complete denture in the upper arch and inferior, in which the shape of the residual ridge presents bone resorption with consequent loss of lower alveolar ridge due to missing teeth suffered for almost 21 years. The patient reports using the same prosthesis for more than 20 years without maintenance, and unsatisfactory hygiene, showing fracture of some artificial teeth causing damage to oral tissues and without proper stabilization. Final considerations: It is extremely important that the Surgeon Dentist performs a detailed anamnesis to understand the factors that caused tooth loss and the reason for such prolonged use. A treatment rehabilitator proves to be effective when it rescues the functional and aesthetic elements of the patient and when the patient's understanding of their health increases oral. Therefore, the objective of the work was achieved, returning to the patient the oral rehabilitation, providing better quality of life and raising awareness regarding use, the importance of changing the complete denture and how to clean it appropriately.

Key Point: Complete Prosthesis, Oral rehabilitation, Aesthetics, Edentulism



**FACULDADE DE TEOLOGIA, FILOSOFIA E CIÊNCIAS HUMANAS GAMALIEL**  
**CENTRO EDUCACIONAL E CULTURAL DA AMAZÔNIA**  
**CURSO DE BACHARELADO EM ODONTOLOGIA**

**Sumário**

INTRODUÇÃO .....	6
DETALHAMENTO DO CASO .....	7
DISCUSSÃO .....	12
REFERÊNCIAS .....	13
CARTA DE ACEITE .....	14



**FACULDADE DE TEOLOGIA, FILOSOFIA E CIÊNCIAS HUMANAS GAMALIEL**  
**CENTRO EDUCACIONAL E CULTURAL DA AMAZÔNIA**  
**CURSO DE BACHARELADO EM ODONTOLOGIA**

**INTRODUÇÃO**

O impacto da perda de dente na saúde geral e é um fator de risco para má nutrição, invalidez, perda da auto-suficiência e diminuição da qualidade de vida. Entretanto os estudos sobre edentulismo mostram a sua alta prevalência e o uso e a necessidade de próteses totais na nossa população (PROJETO SB BRASIL 2003, 2004) e no mundo (ZITZMANN; MARINELLO, 2006; BORN et al., 2006; MEDINA-SOLÍS et al., 2006; MUSACCHIO et al., 2007).

A prótese dentária é um recurso que proporciona a melhora da mastigação, fonação, deglutição e a autoestima do idoso edentado total. Os pacientes possuem como maior desejo a funcionalidade que a reabilitação com prótese total pode viabilizar (Silva & Goldenberg, 2001; Fajardo et al., 2002).

A reabilitação com prótese total removível trata-se de um procedimento capaz de recuperar as funções mastigatórias por meio da substituição de dentes ausentes por artificiais, indicada para pacientes que perderam todos os dentes de ambas as arcadas ou de apenas uma, sendo um instrumento de recuperação da fonética, reconquista da estética, possibilitando maior conforto para o paciente ao falar, sorrir e em sua convivência social.

Para elaboração de prótese total removível superior e inferior é necessário percorrer etapas clínicas e laboratoriais essenciais na sua confecção, para Gonçalves et al., (2011) os princípios para o sucesso do tratamento com prótesetotal partem de uma anamnese completa e precisa, exame clínico detalhado, planejamento do tratamento e seguir etapas clínicas fundamentais para preparação da prótese total para que esta se adeque da melhor maneira segundo a necessidade do paciente.



**FACULDADE DE TEOLOGIA, FILOSOFIA E CIÊNCIAS HUMANAS GAMALIEL**  
**CENTRO EDUCACIONAL E CULTURAL DA AMAZÔNIA**  
**CURSO DE BACHARELADO EM ODONTOLOGIA**

Este trabalho teve o objetivo de relatar um caso de reabilitação oral com prótese total de paciente idoso com edentulismo total desde o primeiro contato com o paciente, passos clínicos de confecção de uma prótese até a finalização do tratamento com entrega, teste fonético, orientações de uso e higiene para maior durabilidade da prótese total e saúde dos tecidos bucais.

**DETALHAMENTO DO CASO**

Paciente idoso do sexo masculino, 75 anos de idade, natural de Pedra Branca - CE, deu entrada na Clínica Escola da Faculdade Gamaliel, localizada no Município de Tucuruí- PA, no dia 10 de setembro de 2022, com a queixa que alguns dentes da prótese total superior e inferior tinham quebrados.

O mesmo relatou que esporadicamente higienizava suas próteses e sentia dor na gengiva devido a fratura de alguns dentes artificiais. O paciente mencionou que usa prótese total desde os seus 50 anos de idade e nunca trocou ou higienizou da maneira correta pois não recebeu orientações do cirurgião-dentista como higienizá-la. Foi realizado a anamnese e o registro fotográfico da face arcada edêntula superior e inferior. Com a realização do exame clínico, foi possível notar que havia uma grande quantidade de cálculo dentário sobre a prótese, pouco suporte labial (Figura 1) e perda parcial de rebordo alveolar (Figura 2). Sua queixa também era quanto a dificuldade de fala, mastigação, retenção e instabilidade insuficientes de suas próteses.



**FACULDADE DE TEOLOGIA, FILOSOFIA E CIÊNCIAS HUMANAS GAMALIEL**  
**CENTRO EDUCACIONAL E CULTURAL DA AMAZÔNIA**  
**CURSO DE BACHARELADO EM ODONTOLOGIA**

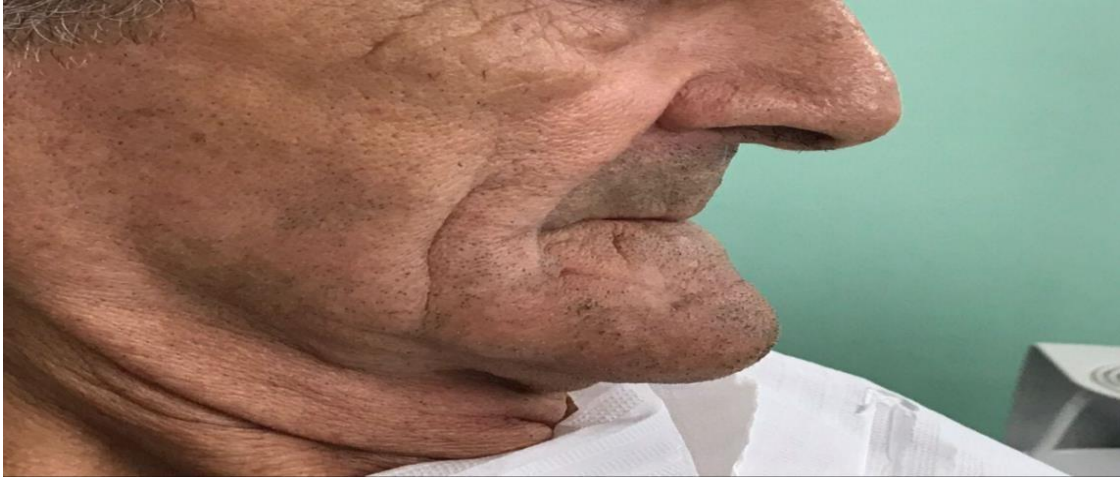
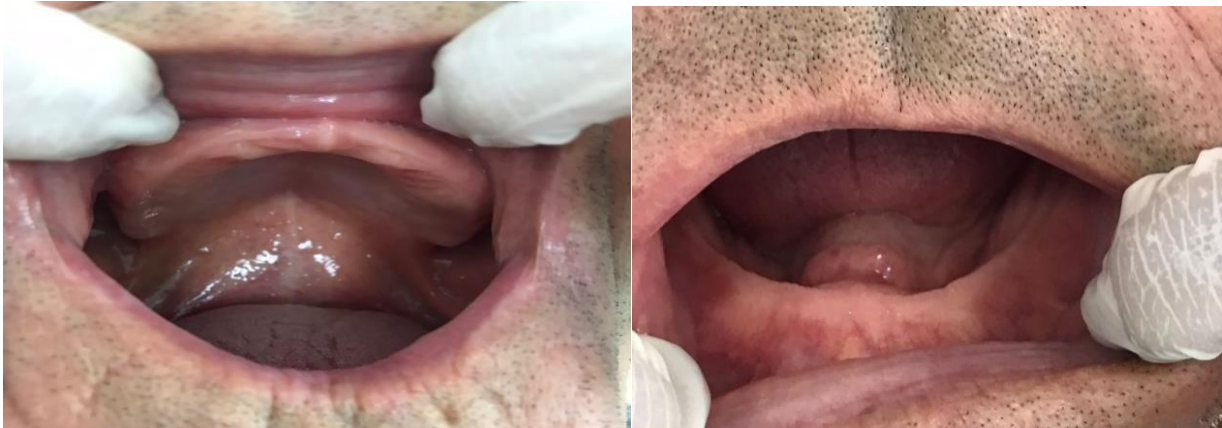
Figura 1- Perda do suporte labial superior e inferior e mento protuído  
Fonte: Imagem registrada na Clínica Escola da Faculdade Gamaliel com a devida autorização do paciente.

Figura 2- Perda parcial do rebordo alveolar



Fonte: Imagem registrada na Clínica Escola da Faculdade Gamaliel com a devida autorização do paciente.

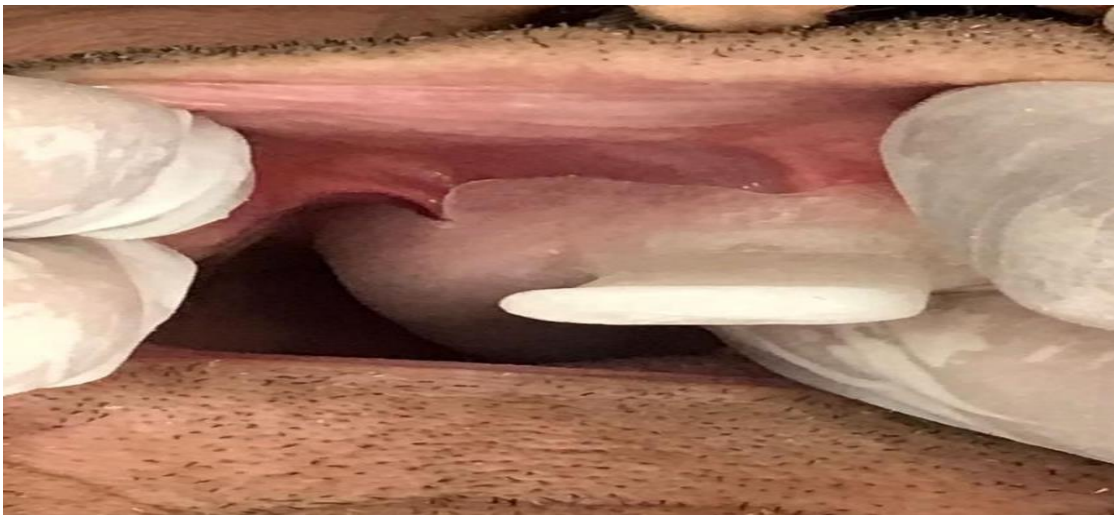
Em seguida, foi dado início a confecção da prótese total removível, o primeiro passo foi a realização da moldagem anatômica com o Alginato (AlginatoAva Gel 410gr Dentsply) e confecção do modelo anatômico em Gesso Pedra (Gesso Pedra Especial DentMix Tipo IV – Asfer), obtivemos o modelo de estudo. Com o modelo de estudo ou anatômico, confeccionamos a moldeira individual com resina



**FACULDADE DE TEOLOGIA, FILOSOFIA E CIÊNCIAS HUMANAS GAMALIEL**  
**CENTRO EDUCACIONAL E CULTURAL DA AMAZÔNIA**  
**CURSO DE BACHARELADO EM ODONTOLOGIA**

acrílica incolor. Na moldeira individual em mãos, realizamos os acabamentos e ajustes, aliviando freios e bridas laterais (Figura 3). Após o acabamento e ajuste da moldeira individual, realizamos o selamento periférico com a godiva de baixa fusão (Kerr) para então, realizarmos a moldagem funcional propriamente dita com pasta Zinco Enólica. Após a moldagem funcional realizada o molde foi vazado em Gesso Especial tipo IV e obtemos os modelos funcionais.

Figura 3 – Alívio do freio Labial e inserção lateral



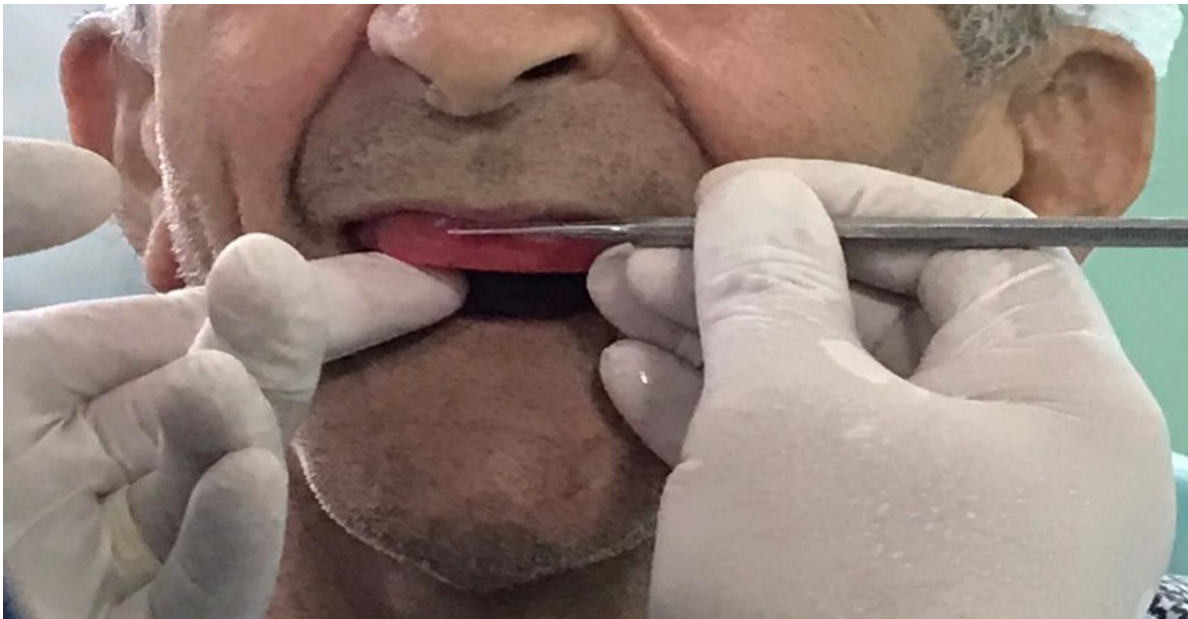Fonte: Imagem registrada na Clínica Escola da Faculdade Gamaliel com a devida autorização do paciente.

Com o modelo funcional em mãos, foram confeccionados sobre o modelo a placa base e o plano de cera com Cera 7. No Plano de cera, foram feitos os ajustes, inserções e desgastes estratégicos de cera para adequado suporte labial e definição das linhas de referência (Figura 4). Foi feito a fixação do plano de orientação da linha média, linha do sorriso, seleção da cor dos dentes. Logo após os registros e ajustes, o modelo foi montado e fixado no articulador para montagem os dentes.



**FACULDADE DE TEOLOGIA, FILOSOFIA E CIÊNCIAS HUMANAS GAMALIEL**  
**CENTRO EDUCACIONAL E CULTURAL DA AMAZÔNIA**  
**CURSO DE BACHARELADO EM ODONTOLOGIA**

Figura 4 – Registro de referências da linha média e sorriso



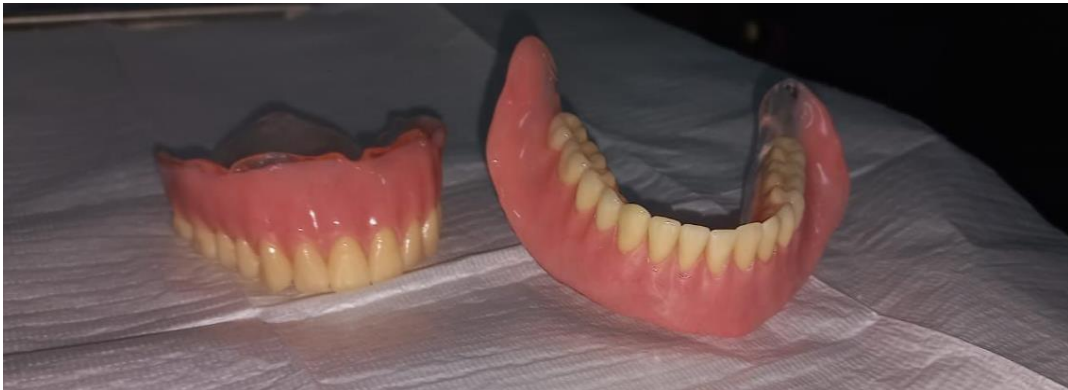Fonte: Imagem registrada na Clínica Escola da Faculdade Gamaliel com a devida autorização do paciente.

Com a montagem dos dentes artificiais foi realizada a prova para verificação da oclusão, verificação da cor dos dentes e retenção equilibrada. Em seguida, com todos os ajustes feitos, a acrilização pôde ser feita realizada. Com a prótese pronta, foram feitos todos os ajustes finais com a prova da prótese, teste fonético com confirmação de fala clara e com a aprovação do paciente, aspróteses foram entregues (Figura 5). Percebemos o ganho de suporte labial e reestabelecimento de dimensão vertical da oclusão (Figura6) e por fim, realizamos as orientações de como pode higieniza-la em sua casa.



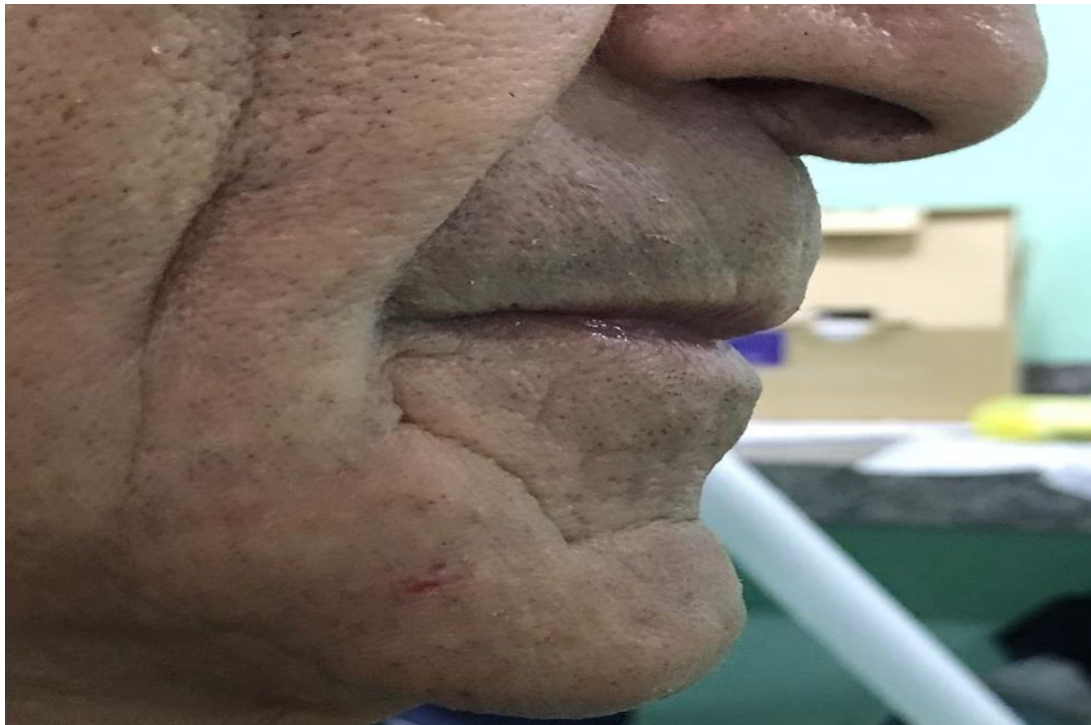**FACULDADE DE TEOLOGIA, FILOSOFIA E CIÊNCIAS HUMANAS GAMALIEL**  
**CENTRO EDUCACIONAL E CULTURAL DA AMAZÔNIA**  
**CURSO DE BACHARELADO EM ODONTOLOGIA**

Figura 5 – Prótese removível superior e inferior finalizadas



Fonte: Imagem registrada na Clínica Escola da Faculdade Gamaliel com a devida autorização do paciente.

Figura 6 – Ganho de dimensão vertical da oclusão e ganho de suporte labial



Fonte: Imagem registrada na Clínica Escola da Faculdade Gamaliel com a devida autorização do paciente.



**FACULDADE DE TEOLOGIA, FILOSOFIA E CIÊNCIAS HUMANAS GAMALIEL**  
**CENTRO EDUCACIONAL E CULTURAL DA AMAZÔNIA**  
**CURSO DE BACHARELADO EM ODONTOLOGIA**

**DISCUSSÃO**

A prótese total removível possibilita a recuperação da fala, retenção, estabilidade, além das funções mastigatórias, sistema estomatognático e, ainda, alteração da dimensão vertical da oclusão (GENARI FILHO, 2004). A redução da DVO trará consequências clínicas com comprometimento estético, levando as mudanças de aparência facial e declínio de funções na mastigação, mudanças na voz e adaptação da articulação temporomandibular (Chander, 2011). Pleasure (1951) em seu método de determinação do EFR ressalta os danos que uma DVO falha pode gerar ao osso alveolar, sendo assim, sua correção deve acontecer rapidamente a fim de interromper mais ações destrutivas. Esta redução gera danos não somente ao osso alveolar, mas gera alterações na face, acentuando o aspecto de envelhecimento e dificuldade em atividades cotidianas, como falar, sorrir e mastigar.

Com os variados meios de reabilitação presentes na atualidade, as próteses totais removíveis ainda são um interessante recurso reabilitador, devido seu baixo custo, visto a importância de uma reabilitação estética-funcional e todos os benefícios que esta proporciona. As próteses totais removíveis permitem ao paciente que perdeu todos os dentes o restabelecimento da mastigação, de sua autoestima e fonética, gerando maior conforto ao paciente, além de sua facilidade de remoção, tornando sua higienização muito fácil, o que permite maior durabilidade da prótese e saúde dos tecidos bucais adjacentes.



**FACULDADE DE TEOLOGIA, FILOSOFIA E CIÊNCIAS HUMANAS GAMALIEL  
CENTRO EDUCACIONAL E CULTURAL DA AMAZÔNIA  
CURSO DE BACHARELADO EM ODONTOLOGIA**

**REFERÊNCIAS**

**FREITAS, K. M. et al. Avaliação do grau de satisfação de pacientes reabilitados com próteses totais convencionais. Revista Paulista de Odontologia, v. 23, n. 6, p.25-28, 2001.**

**GENARI FILHO, H. O exame clínico em prótese total. Revista Odontológica de Araçatuba, v. 25, n. 2, p. 62-71, 2004.**

**KREVE, S.; ANZOLIN, D. Impacto da saúde bucal na qualidade de vida do idoso. Revista Kairós Gerontologia, v. 19, n. 22, p. 45-59, 2016.**

**GIRUNDI, M. F. S. Técnica simplificada em prótese total: influência na qualidade da prótese, função mastigatória e satisfação do paciente. 2016. 182 f. Tese (Doutorado em Clínica Odontológica) – Universidade Estadual de Campinas, Campinas, SP, 2016.**



FACULDADE DE TEOLOGIA, FILOSOFIA E CIÊNCIAS HUMANAS GAMALIEL  
CENTRO EDUCACIONAL E CULTURAL DA AMAZÔNIA  
CURSO DE BACHARELADO EM ODONTOLOGIA

CARTA DE ACEITE

  
www.revistaft.com.br ISSN 1678-0817 - Qualis  
"B2"



## CARTA DE ACEITE

Declaro para devidos fins que o artigo intitulado

REABILITAÇÃO ESTÉTICA-FUNCIONAL EM PACIENTE  
IDOSO  
PORTADOR DE EDENTULISMO: RELATO DE CASO

de autoria de:

ANA CECÍLIA MOREIRA DA SILVA  
VIVIANE GARCIA MOREIRA  
FABIANO DE PAIVA  
MARLENE RIBEIRO DE OLIVEIRA

Foi aceito para publicação pela Revistaft  
e será publicado na  
**Edição Nº 128 - Volume 28 - novembro de 2023**

  
Dr. Oston Mendes  
Fundador e Editor-Chefe



Revistaft Multicentífica - ISSN:1678-0817 CNPJ:48.728.404/00G1-  
22 R. José Linhares, 134 - Leblon - Rio de Janeiro - RJ- Brasil.