



**FACULDADE DE TEOLOGIA, FILOSOFIA E CIENCIAS HUMANAS GAMALIEL  
CENTRO EDUCACIONAL E CULTURA DA AMAZONIA  
CURSO DE BACHARELADO EM ODONTOLOGIA**

**MATHEUS SANTANA DE ANDRADE**

**CARACTERÍSTICAS E DIAGNÓSTICO DO AMELOBLASTOMA MULTICÍSTICO:  
RELATO DE CASO**

**Tucuruí – PA**

**2024**

**MATHEUS SANTANA DE ANDRADE**

**CARACTERÍSTICAS E DIAGNÓSTICO DO AMELOBLASTOMA MULTICÍSTICO:  
RELATO DE CASO**

Trabalho de Conclusão de Curso de Graduação apresentado a Faculdade De Teologia, Filosofia e Ciências Humanas - Gamaliel, como requisito parcial para obtenção de grau de Bacharel em Odontologia.

Orientador(a): Caio de Andrade Hage

**Tucuruí – PA  
2024**

## **RESUMO**

Objetivo: relatar um caso de ameloblastoma multicístico localizado na região mandibular de um paciente atendido no Ambulatório de CTBMF do Hospital Municipal de Tucuruí-PA. Metodologia: foi realizada uma revisão de literatura referente ao tema, com uma pesquisa em bancos de dados como Portal Regional da BVS, Scielo e Google Acadêmico e um estudo de caso clínico. Resultados: Após o resultado da biópsia, em razão do aspecto clínico da lesão, agressividade, reabsorções dentárias e ósseas, optou-se pela cirurgia de ressecção total da lesão, seguido de reconstrução com placa e parafuso de titânio, sistema 2.4 mm. Conclusão: O ameloblastoma é descrito como uma lesão benigna, que apresenta crescimento lento e pode resultar na destruição da cortical óssea. Os ameloblastomas podem ser classificados em quatro tipos: multicísticos, unicísticos, desmoplásico e periféricos. Ocorrem com mais frequência na região mandibular, apresentando maior prevalência entre a segunda e sexta década de vida. O tratamento mais indicado é a intervenção cirúrgica como forma de evitar complicações futuras.

Palavras-chave: Ameloblastoma; Multicístico; Mandíbula; Tumor.

## **ABSTRACT**

Objective: to report a case of multicystic ameloblastoma located in the mandibular region of a patient attended at the CTBMF Ambulatory of the Hospital Municipal de TucuruíPA. Methodology: a literature review on the subject was carried out, with a search in databases such as the Regional Portal of the VHL, Scielo and Google Scholar and a clinical case study. Results: After the biopsy results, due to the clinical aspect of the lesion, aggressiveness, dental and bone resorption, it was decided to perform a total resection of the lesion, followed by reconstruction with a titanium plate and screw, 2.4 mm system. Conclusion: Ameloblastoma is described as a benign lesion, which presents slow growth and can result in the destruction of the cortical bone. Ameloblastomas can be classified into four types: multicystic, unicystic, desmoplastic and peripheral. They occur more frequently in the mandibular region, with a higher prevalence between the second and sixth decade of life. The most indicated treatment is surgical intervention as a way to avoid future complications.

Keywords: Ameloblastoma; Multicystic; Jaw; Tumor.

## SUMÁRIO

1	INTRODUÇÃO.....	5
2	CASO CLÍNICO.....	6
3	DISCUSSÃO.....	11
4	CONCLUSÃO.....	12
	REFERÊNCIAS.....	14
	APÊNDICE A – Carta de aceite da Revista Brazilian Journal of Surgery and Clinical Research – BJSCR.....	16

## 1 INTRODUÇÃO

O Ameloblastoma é uma neoplasia benigna caracterizada por seu crescimento lento, assintomático e agressivo que acomete os ossos do complexo maxilomandibular principalmente na região de corpo e ramo mandibular<sup>1</sup>. Outros autores definem o ameloblastoma com o tumor odontogênico mais comum, clinicamente significativo e potencialmente letal. Sua incidência iguala ou excede o total de todos os outros tumores odontogênico, deixando de lado os odontomas. Pode se originar de restos da lâmina dentária, do desenvolvimento de um órgão do esmalte, do epitélio de revestimento de um cisto odontogênico ou basocelular da mucosa oral<sup>2</sup>.

O ameloblastoma tem sido classificado em quatro tipos: unicístico, sólido/multicístico, desmoplásico e periférico. O ameloblastoma sólido folicular acomete principalmente pacientes entre a terceira e quinta década de vida com menos de 2% dos casos ocorrendo em crianças menores de 10 anos. A região posterior da mandíbula é o sítio mais acometido e não há predileção por gênero. As modalidades de tratamento incluem a excisão cirúrgica, enucleação, curetagem, crioterapia, radioterapia e quimioterapia. No entanto, a excisão cirúrgica ampla com margens de segurança é o método de tratamento preferido<sup>3</sup>.

O ameloblastoma sólido ou multicístico tende a se infiltrar entre o trabeculado ósseo esponjoso intacto na periferia do tumor antes que a reabsorção óssea se torne radiograficamente evidente. Conseqüentemente, a margem real do tumor sempre se estende além da sua imagem radiográfica ou da margem clínica. Tentativas para remover o tumor por curetagem, presumivelmente, abandonam pequenas ilhas de tumor dentro do osso, o que mais tarde está determinado a ser doença recorrente. Quando um pequeno pedaço do tumor é abandonado, pode levar décadas antes que essa doença persistente se torne clínica e radiograficamente evidente<sup>2</sup>.

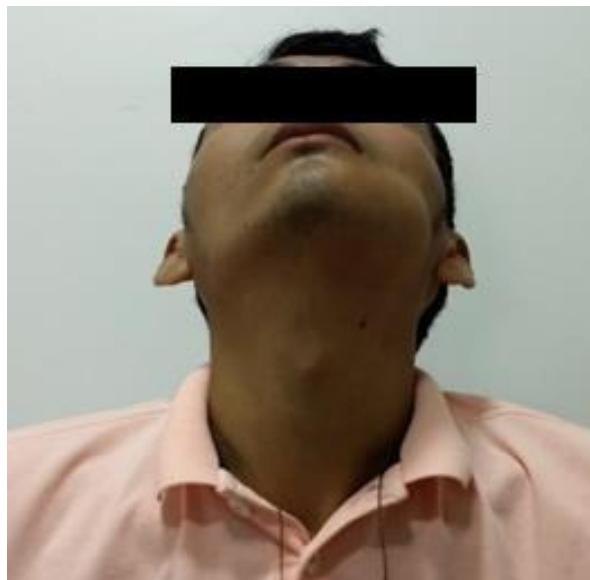Possui crescimento lento, localmente agressivo, acometendo na maioria dos casos a mandíbula, com alta taxa de recidiva, se não tratado adequadamente. A maioria dos casos é assintomática e detectada em radiografias de rotina. De acordo com Vicente et al. (2021), o índice de recidiva está diretamente relacionado ao método cirúrgico empregado, o tratamento conservador pode apresentar cerca de 60% a 90% de recorrência.

Justifica-se a realização de trabalhos desta natureza compreendendo que, por se tratar de uma lesão potencialmente destrutiva e agressiva, o tratamento deve levar em consideração fatores como risco de recidiva, grau de agressividade, tamanho e localização da lesão. Sendo importante avaliar a relação custo- benefício do método de tratamento escolhido, chamando sempre atenção para a restauração estética e funcional destes pacientes. Mesmo sendo o tumor mais comum dentre os odontogênicos, o manejo do ameloblastoma ainda apresenta um grande desafio, devido ao alto poder de agressividade e recidiva<sup>4 e 5</sup>.

Este trabalho tem a finalidade de relatar o caso de Ameloblastoma Multicístico envolvendo ramo e corpo mandibular esquerdo e corpo mandibular direito, além de demonstrar suas principais características clínicas.

## 2 CASO CLINICO

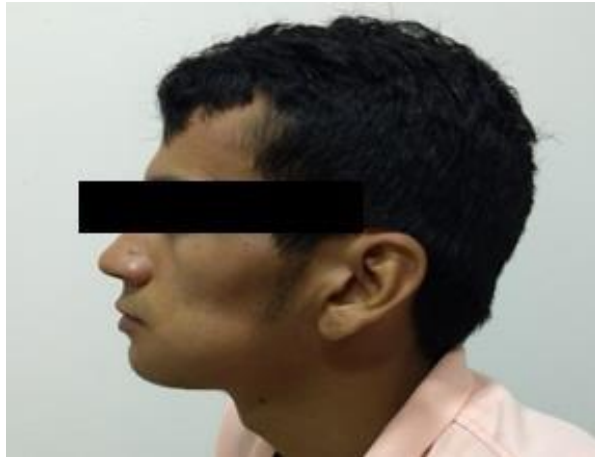Paciente, sexo masculino, 22 anos, procurou atendimento devido ter sido diagnosticado após exame radiográfico por outro colega, uma lesão em mandíbula no lado esquerdo, o paciente não sabia afirmar o tempo de evolução da lesão. Ao realizar o exame clínico notou-se uma elevação no lado esquerdo da região mandibular (Figuras 1, 2, 3 e 4).



**Figura 1:** Vista inferior.

No exame radiográfico, a lesão estendia-se da região de ângulo mandibular esquerda à região de corpo da mandíbula direita (região dos elementos 38 ao 46), apresentando elevado grau de reabsorção óssea, reabsorção radicular de múltiplos

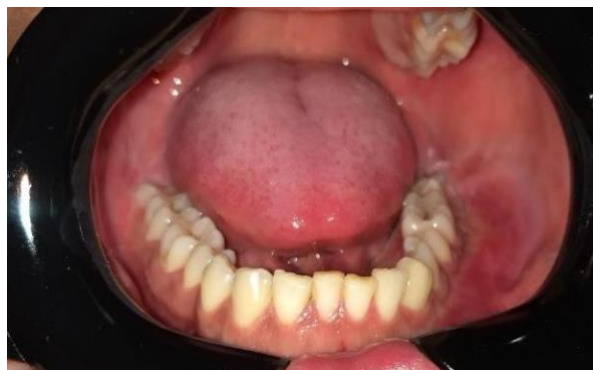elementos (42, 41, 31, 32, 33, 34, 35, 36, 37 e 38), apresentando mobilidade dentária, expansão de cortical ósseo vestibular e lingual (Figura 5).



**Figura 2:** Vista lateral.

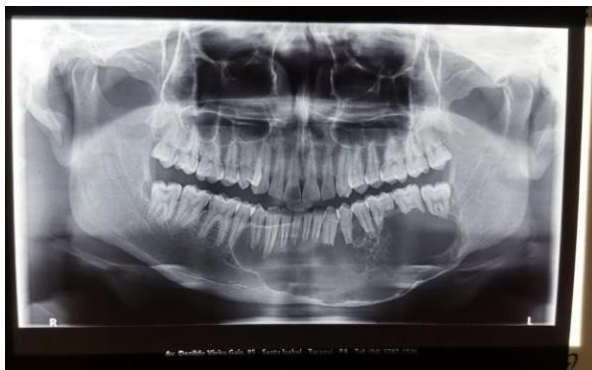

**Figura 3:** Vista frontal.

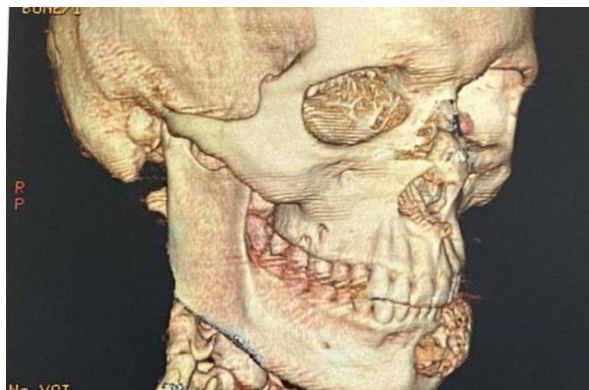

**Figura 4:** Vista intra-oral.

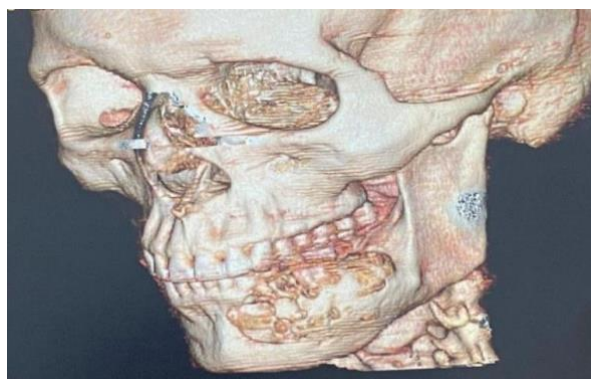
Realizou-se a tomografia computadorizada (TC) como exame complementar (Figuras 6, 7 e 8), que demonstrou uma lesão acometendo a região mandibular. Realizou-se punção aspirativa para descartar lesão vascular (Figura 9).



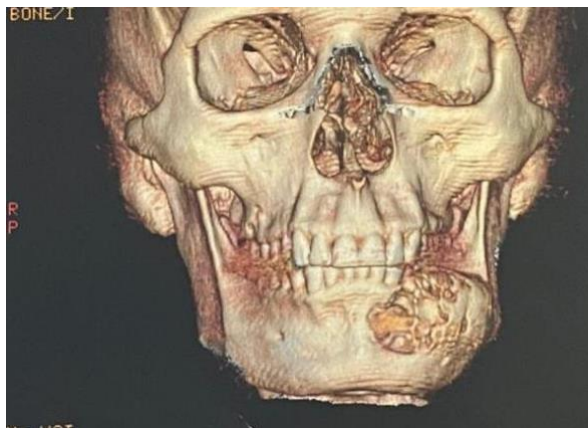**Figura 5:** Exame radiográfico: lesão que se estendia da região de ângulo mandibular esquerda à região de corpo da mandíbula direita.



**Figura 6:** Vista lateral direita da TC.

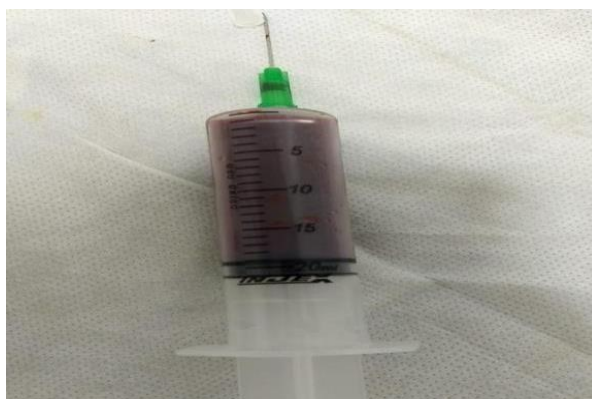

**Figura 7:** Vista lateral esquerda da TC.



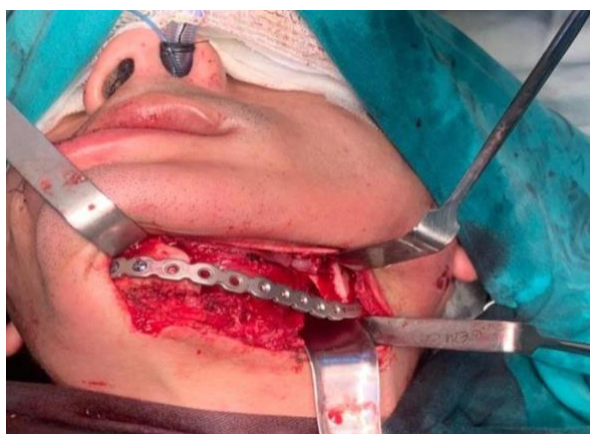**Figura 8:** Vista frontal da TC.

Como conduta, realizou-se biópsia incisional de região de corpo mandibular esquerdo, obteve-se como diagnóstico de ameloblastoma multicístico.



**Figura 9:** Punção aspirativa

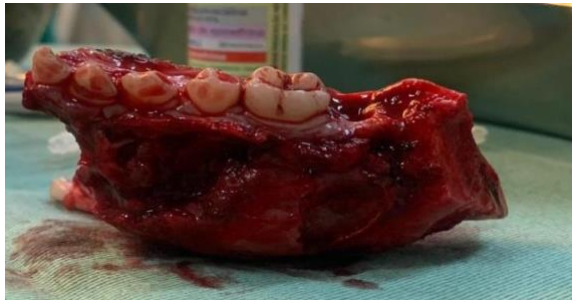Após o resultado da biópsia, devido ao aspecto clínico da lesão, agressividade, reabsorções dentárias e ósseas, optou-se pela cirurgia de ressecção total da lesão, seguido de reconstrução com placa e parafuso de titânio, sistema 2.4 mm (Figuras 10, 11, e 12). Após um ano de remoção da lesão, observou-se uma neoformação óssea (Figuras 13 e 14).



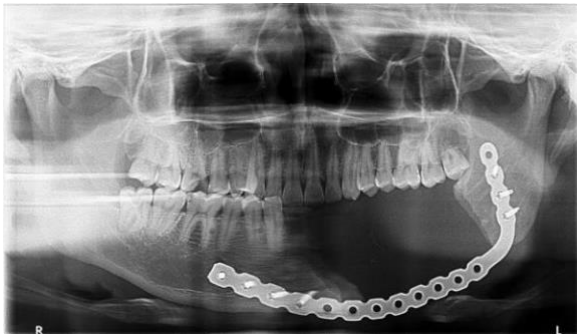**Figura 10:** Ressecção total da lesão.



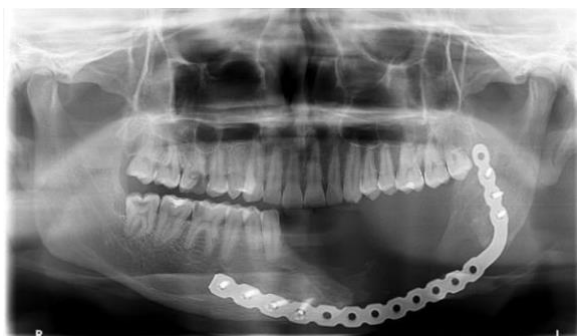**Figura 11:** Ressecção total da lesão.



**Figura 12:** Ressecção total da lesão.

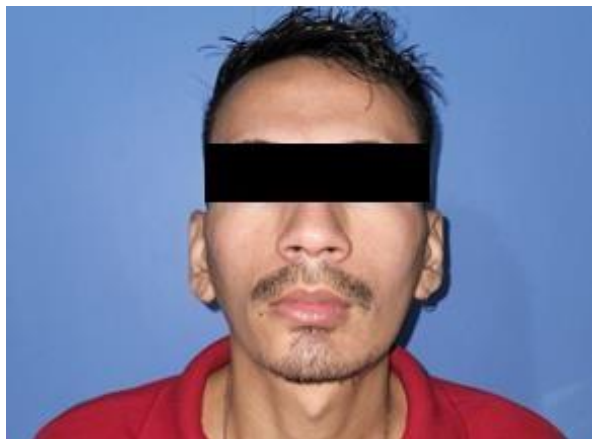

**Figura 13:** Exame radiográfico.

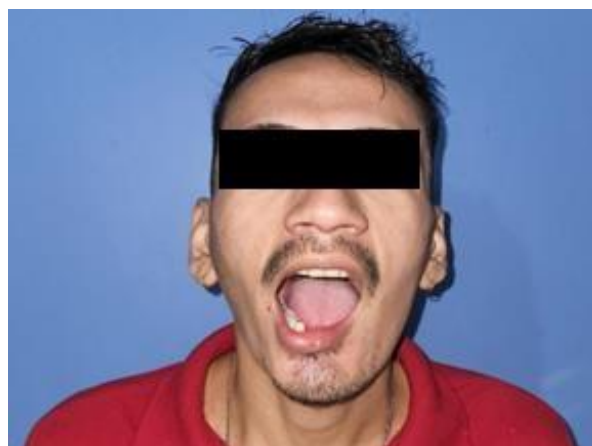

**Figura 14:** Exame radiográfico.

O paciente encontra-se em acompanhamento sem recidivas da lesão (Figuras 15 e 16).



**Figura 15: Pós-cirúrgico.**



**Figura 16: Pós-cirúrgico.**

### **3 DISCUSSÃO**

Os ameloblastomas são considerados neoplasias benignas, localmente invasivas e representando 10% de todos os tumores que se localizam na região mandibular. Apresentam desenvolvimento lento, edema assintomático e podem causar a destruição do osso cortical. Essa perfuração óssea pode resultar na invasão dos tecidos moles localizados próximo a lesão, causando dor, assimetria e má oclusão, além de perdas de elementos dentários e parestesia do nervo alveolar inferior, caso haja comprometimento do nervo<sup>6 e 7</sup>.

A classificação clínica dos ameloblastomas divide-se em três tipos: os sólidos ou multicísticos, os unicísticos e os periféricos. Os sólidos ou multicísticos são caracterizados como lesões agressivas, que apresentam alta taxa de recorrência caso sejam tratados com modalidades conservadoras. Já o ameloblastoma unicístico é considerado menos agressivo e responde melhor a cirurgias conservadoras, pois apresenta menor taxa de recorrência. Já o periférico pode possuir etiologia diferente dos outros tipos e apresenta bom prognóstico quando

tratado com excisão local<sup>7</sup>.

O ameloblastoma pode acometer pacientes de todas as idades, entretanto, segundo Adeel et al (2018) há uma maior prevalência na segunda e sexta década de vida, além disso, em indivíduos negros há mais casos durante a terceira década de vida, já em caucasianos nota-se maior ocorrência na quarta década. Na maioria dos casos, as lesões localizam-se nas regiões de ângulo e ramo da mandíbula, entretanto podem apresentar-se em qualquer região mandibular e maxilar<sup>8</sup>.

As características radiográficas dos ameloblastomas multicísticos são descritas como uma lesão multilocular, que quando grandes apresentam aspecto de “bolha de sabão”, já lesões menores apresentam-se como “favos de mel”, também é possível notar uma expansão da cortical lingual e bucal, além de ocorrer a reabsorção das raízes dos dentes localizados próximos a região do tumor. Os ameloblastomas unicísticos caracterizam-se por uma imagem radiolúcida circundando a coroa de um dente não erupcionado, ou como regiões radiotransparentes, que possuem margens bem delimitadas<sup>9</sup>.

O tratamento do ameloblastoma consiste na aplicação de técnicas cirúrgicas conservadoras ou radicais, para a escolha da modalidade devem ser considerados fatores como taxa de recorrência da lesão, morbidade, recuperação estética e funcional, e a qualidade de vida do paciente após a realização do procedimento<sup>7</sup>.

As modalidades de tratamento mais utilizadas são cirurgia radical com margem de segurança, e alguns profissionais também optam pela ressecção hemimandibular. O diagnóstico de ameloblastomas em pacientes jovens vem aumentando, o que faz com que os profissionais optem por métodos mais conservadores, entretanto essa modalidade não é indicada como tratamento definitivo, pois pode resultar em recorrência da lesão<sup>10</sup>.

#### **4 CONCLUSÃO**

Os ameloblastomas são lesões benignas que apresentam potencial de invasividade local, causando comprometimento da cortical óssea e dos tecidos moles adjacentes. O diagnóstico é baseado nas características clínicas e no uso de exames complementares como radiografias panorâmicas, e deve ser realizado precocemente para definir a melhor intervenção. O tratamento mais indicado pelos profissionais é a intervenção cirúrgica radical, objetivando evitar a recorrência da lesão.

A revisão apresentada tem o intuito de contribuir com os cirurgiões-dentistas, ao diagnosticar lesões de ameloblastoma, pois ao ter ciência de como o tumor é formado, o profissional estará mais apto para alertar e tratar um possível paciente que se encontre nessa condição. As suas características clínicas e radiográficas são pontos essenciais para compreender a lesão, pois podem ser observadas em exames de rotina durante consultas em clínica. Por fim, suas características genéticas e histológicas possibilitam uma forma mais aprofundada de entender o comportamento e a etiologia da lesão.

## REFERÊNCIAS

Nascimento MA, Cavalcante WRJ, Cardoso SV, et al. Ameloblastoma unicístico em criança: relato de caso. Rev Odontol Bras Central 2017; 26(77): 53-56 - NASCIMENTO et al. (2017) Disponível em: <https://www.robrac.org.br/seer/index.php/ROBRAC/article/view/1142/912>.

Gonçalves, L. da R., Menezes, G. B. de., Jae-Ger, F. Link: <http://anais.unievangelica.edu.br/index.php/joa/article/view/4385>.

Silva LDF, Bezerra Junior GDL, Sales PHDH, et al. Extenso ameloblastoma em mandíbula: relato de caso. Revista de Odontologia da Universidade Cidade de São Paulo. 2018 Jul 26;29(3):300. Disponível em: <https://publicacoes.unid.edu.br/index.php/revistadaodontologia/article/view/635>.

Maia, E.C., Sandrini, F. A. L. Management techniques of ameloblastoma: a literature review. Rev Gaúch Odontol. 2017; 65(1):62-69. Disponível em: <https://www.scielo.br/j/rgo/a/7Yfszb339syBSBBv896TdkS/?format=pdf&lang=en>.

Vicente, K. M. dos S., Castanha, D. de M., Bezerra, et al. Tratamento cirúrgico de ameloblastoma multicístico: relato de caso / Surgical treatment of multicistic ameloblastoma: case report. Brazilian Journal of Development. 7(5):51193–51205. Disponível em: <https://doi.org/10.34117/bjdv7n5-490>.

Qiao X, Shi J, Liu J, et al. Recurrence Rates of Intraosseous Ameloblastoma Cases With Conservative or Aggressive Treatment: A Systematic Review and Meta-Analysis. Frontiers in Oncology, 2021; V.11. doi: 10.3389/fonc.2021.647200

Neagu D, Escuder-de la Torre O, Vazquez-Mahia I, et al. Surgical management of ameloblastoma. Review of literature. J Clin Exp Dent. 2019; 11(1):e70-5. doi:10.4317/jced.55452

Adeel M, Rajput MSA, Arain AA, et al. Ameloblastoma: Management and Outcome. Cureus. 2018;10(10):e3437. doi:10.7759/cureus.3437

Medeiros M, Porto GG, Laureano Filho JR, et al. Ameloblastoma em mandíbula. Rev Bras Otorrinolaringol 2008;74(3):478.

Raldi F, Bianchi De Moraes M, Cristina A. et al. Tratamento de ameloblastoma. RGO, Porto Alegre. 2010; 58(1):123-126.

## CARACTERÍSTICAS E DIAGNÓSTICO DO AMELOBLASTOMA MULTICÍSTICO: RELATO DE CASO

### FEATURES AND DIAGNOSIS OF MULTICYSTIC AMELOBLASTOMA: CASE REPORT

CAIO DE ANDRADE HAGE<sup>1</sup>, MATHEUS SANTANA DE ANDRADE<sup>2</sup>, DOUGLAS MAGNO GUIMARÃES<sup>3</sup>, CLERISSON SANTIAGO DA CRUZ<sup>1</sup>, LUCAS BITTENCOURT RIBEIRO<sup>1</sup>, JORGE LUIS PAGLIARINI<sup>4</sup>, RODOLFO JOSÉ GOMES DE ARAÚJO<sup>5</sup>

1. Professor de Odontologia da Faculdade Gamaliel; 2. Acadêmico de Odontologia da Faculdade Gamaliel; 3. Professor de Odontologia do Centro Universitário do Pará (CESUPA); 4. Acadêmico de Odontologia da Universidade da Amazônia (UNAMA); 5. Doutorando em Biologia Parasitária na Amazônia pela Universidade Estadual do Pará (UEPA).

\*Rod. Bernardo Sayão, 8420 - Coqueiro, Ananindeua, Pará, Brasil 67030-007. [pagliarini12@gmail.com](mailto:pagliarini12@gmail.com)

Recebido em 11/06/2023. Aceito para publicação em 07/07/2023

#### RESUMO

**Objetivo:** relatar um caso de ameloblastoma multicístico localizado na região mandibular de um paciente atendido no Ambulatório de CTBMF do Hospital Municipal de Tucuruí-PA. **Metodologia:** foi realizada uma revisão de literatura referente ao tema, com uma pesquisa em bancos de dados como Portal Regional da BVS, Scielo e Google Acadêmico e um estudo de caso clínico. **Resultados:** Após o resultado da biópsia, em razão do aspecto clínico da lesão, agressividade, reabsorções dentárias e ósseas, optou-se pela cirurgia de ressecção total da lesão, seguido de reconstrução com placa e parafuso de titânio, sistema 2.4 mm. **Conclusão:** O ameloblastoma é descrito como uma lesão benigna, que apresenta crescimento lento e pode resultar na destruição da cortical óssea. Os ameloblastomas podem ser classificados em quatro tipos: multicísticos, unicísticos, desmoplástico e periféricos. Ocorrem com mais frequência na região mandibular, apresentando maior prevalência entre a segunda e sexta década de vida. O tratamento mais indicado é a intervenção cirúrgica como forma de evitar complicações futuras.

**PALAVRAS-CHAVE:** Ameloblastoma; Multicístico; Mandíbula; Tumor.

#### ABSTRACT

**Objective:** to report a case of multicystic ameloblastoma located in the mandibular region of a patient attended at the CTBMF Ambulatory of the Hospital Municipal de Tucuruí-PA. **Methodology:** a literature review on the subject was carried out, with a search in databases such as the Regional Portal of the VHL, Scielo and Google Scholar and a clinical case study. **Results:** After the biopsy results, due to the clinical aspect of the lesion, aggressiveness, dental and bone resorption, it was decided to perform a total resection of the lesion, followed by reconstruction with a titanium plate and screw, 2.4 mm system. **Conclusion:** Ameloblastoma is described as a benign lesion, which presents slow growth and can result in the destruction of the cortical bone. Ameloblastomas can be classified into four types: multicystic, unicystic, desmoplastic and peripheral. They

occur more frequently in the mandibular region, with a higher prevalence between the second and sixth decade of life. The most indicated treatment is surgical intervention as a way to avoid future complications.

**KEYWORDS:** Ameloblastoma; Multicystic; Jaw; Tumor.

#### 1. INTRODUÇÃO

O Ameloblastoma é uma neoplasia benigna caracterizada por seu crescimento lento, assintomático e agressivo que acomete os ossos do complexo maxilomandibular principalmente na região de corpo e ramo mandibular<sup>1</sup>. Outros autores definem o ameloblastoma com o tumor odontogênico mais comum, clinicamente significativo e potencialmente letal. Sua incidência iguala ou excede o total de todos os outros tumores odontogênicos, deixando de lado os odontomas. Pode se originar de restos da lâmina dentária, do desenvolvimento de um órgão do esmalte, do epitélio de revestimento de um cisto odontogênico ou basocelular da mucosa oral<sup>2</sup>.

O ameloblastoma tem sido classificado em quatro tipos: unicístico, sólido/multicístico, desmoplástico e periférico. O ameloblastoma sólido folicular acomete principalmente pacientes entre a terceira e quinta década de vida com menos de 2% dos casos ocorrendo em crianças menores de 10 anos. A região posterior da mandíbula é o sítio mais acometido e não há predileção por gênero. As modalidades de tratamento incluem a excisão cirúrgica, enucleação, curetagem, crioterapia, radioterapia e quimioterapia. No entanto, a excisão cirúrgica ampla com margens de segurança é o método de tratamento preferido<sup>3</sup>.

O ameloblastoma sólido ou multicístico tende a se infiltrar entre o trabeculado ósseo esponjoso intacto na periferia do tumor antes que a reabsorção óssea se torne radiograficamente evidente. Conseqüentemente, a margem real do tumor sempre se estende além da sua imagem radiográfica ou da margem clínica. Tentativas para remover o tumor por curetagem, presumivelmente, abandonam pequenas ilhas de tumor dentro do osso, o